KHẢO SÁT TÁC DỤNG CHỐNG UNG THƯ BIỂU MÔ TẾ BÀO GAN CỦA CAO DƯỢC LIỆU NÚC NÁC OROXYLUM INDICUM

Nguyễn Ngọc Thu Phương[1], Nguyễn Hoài Nam[1], Nguyễn Thị Phương[2], Hứa Ngọc Minh Tuyền[1]

TÓM TẮT

Ung thư gan là một trong những bệnh lý ác tính đang có xu hướng ngày càng trẻ hóa với số ca mắc cũng như tử vong cao và là một gánh nặng bệnh tật hàng đầu tại Việt Nam. Nghiên cứu nhằm khảo sát tác động kháng tế bào ung thư biểu mô tế bào gan (HCC) của cao vỏ thân núc nác ở các mốc thời gian và nồng độ khác nhau. Tế bào HepG2 được duy trì ổn định trong môi trường DMEM chứa 5% FBS và 1% kháng sinh. Tỷ lệ sống của tế bào sau khi tiếp xúc với các nồng độ núc nác được đo lường thông qua thử nghiệm MTT và hình thái tế bào được quan sát bằng phương pháp nhuộm xanh methylene. Kết quả cho thấy tỷ lệ sống của tế bào HepG2 giảm dần theo nồng độ, thời gian tiếp xúc và dung môi pha cao núc nác. Giá trị IC50 sau 24, 48 và 72 giờ lần lượt 181,8 µg/mL, 166,6 µg/mL và 159,8 µg/mL trong điều kiện dung môi nước và 179,9 µg/mL, 159,2 µg/mL và 144,7 µg/mL trong điều kiện dung môi chứa 50% DMSO. Nghiên cứu cho thấy tiềm năng kháng HCC của dược liệu núc nác và góp phần nâng cao vai trò của dược liệu trong điều trị ung thư tại Việt Nam.

Từ khóa: HCC, ung thư biểu mô tế bào gan, HepG2, núc nác

SUMMARY

INVESTIGATION OF ANTICANCER EFFECT OF OROXYLUM INDICUM ON HEPATOCELLULAR CARCINOMA

Liver cancer is one of the most malignant diseases that is progressively impacting young people, with a high incidence and fatality rate, and it is the major cause of disease burden in Vietnam. The study aims to investigate the anticancer effects of Oroxylum indicum stem bark extract on hepatocellular carcinoma (HCC) at various time points and concentrations. HepG2 cells were maintained in a stable condition in DMEM medium supplemented with 5% FBS and 1% antibiotics. The cell viability following exposure to various concentrations of Oroxylum indicum was determined using MTT assay, and the cell morphology was evaluated using the methylene blue staining method. The results showed that the cell viability of HepG2 decreased gradually with increasing concentration, exposure period, and the kind of solvent employed to dissolve Oroxylum indicum. The IC50 values after 24, 48, and 72 hours were 181,8 µg/mL, 166,6 µg/mL and 159,8 µg/mL in water solvent conditions, and 179,9 µg/mL, 159,2 µg/mL và 144,7 µg/mL in the solvent containing 50% DMSO, respectively. The study has demonstrated the potential anticancer effects of Oroxylum indicum in HCC treatment, emphasizing the importance of herbal medicine in cancer treatment in Vietnam.

Keywords: HCC, hepatocellular carcinoma, HepG2, Oroxylum indicum

I. ĐẶT VẤN ĐỀ

Theo Tổ chức quốc tế về ung thư (Global Cancer Observatory – GLOBOCAN) năm 2020, ung thư gan là loại ung thư phổ biến đứng thứ sáu trong tất cả các loại ung thư. Có nhiều loại ung thư gan nguyên phát, tuy nhiên ung thư biểu mô tế bào gan (HCC) chiếm 80% số ca và phổ biến nhất trong ung thư gan. Ở Việt Nam, năm 2020, tỷ lệ mắc mới ung thư gan chiếm 14,5% tổng số ung thư và chiếm 21% tổng số tử vong do ung thư (2). Ngày nay, các liệu pháp điều trị ung thư hướng về tự nhiên ngày càng được quan tâm vì các phương pháp hóa trị và xạ trị truyền thống thường đưa đến nhiều tác dụng phụ, thậm chí độc tính cho bệnh nhân.

Núc nác có tên khoa học là Oroxylum indicum (L.), Vent. Đây là một loại thảo dược thuộc họ Chùm ớt Bignoniaceae, đã được sử dụng rộng rãi trong nhiều thế kỷ ở nhiều nước châu Á. Từ lâu, núc nác được biết đến với tác dụng trị ho lâu ngày, viêm phế quản, dị ứng mẫn ngứa,... Núc nác có chứa thành phần hóa học là flavonoid, trong đó baicalein, chrysin và oroxylin A là các flavonoid chính (1). Các hợp chất này thể hiện một số hoạt tính sinh học quan trọng như: kháng khuẩn, chống oxy hoá, kháng viêm và kháng ung thư (5). Hiện nay trên thế giới cũng đã có nhiều nghiên cứu về hoạt tính ức chế tế bào ung thư in vitro của dược liệu núc nác. Tuy nhiên chưa có báo cáo về tác dụng trên ung thư của núc nác tại Việt Nam.

Nghiên cứu này thực hiện nhằm khảo sát khả năng gây độc tế bào HepG2 của cao dược liệu núc nác tại Việt Nam, từ đó cung cấp thêm chứng cứ khoa học về tiềm năng chống ung thư của dược liệu này.

II. ĐỐI TƯỢNG VÀ PHƯƠNG PHÁP NGHIÊN CỨU

2.1. Đối tượng nghiên cứu

Tế bào ung thư: Tế bào ung thư biểu mô

[1]*Trường Đại học Y khoa Phạm Ngọc Thạch*
[2]*Trường Đại học Nguyễn Tất Thành*
Chịu trách nhiệm chính: Hứa Ngọc Minh Tuyền
Email: tuyenhnm@pnt.edu.vn
Ngày nhận bài: 22.4.2024
Ngày phản biện khoa học: 12.6.2024
Ngày duyệt bài: 2.7.2024

tế bào gan HepG2 có nguồn gốc từ ngân hàng tế bào Hoa Kỳ (ATCC, USA) được hỗ trợ từ nguồn dự trữ tế bào của Viện Kỹ Thuật Công Nghệ Cao NTT, Đại học Nguyễn Tất Thành.

Dược liệu: cao nước từ vỏ thân núc nác được cung cấp bởi công ty cổ phần Dược OPC Bắc Giang.

2.2. Hóa chất và thiết bị. Môi trường nuôi cấy Dulbeccos Modified Eagle Medium (DMEM) (Gibco, Mỹ), Fetal Bovine Serum (FBS) (Gibco Mỹ), Penicillin và Streptomycin (PS) (Gibco Mỹ), Phosphate Buffered Saline (PBS) (Gibco, Mỹ), Trypsin - EDTA 0,05% (Gibco, Mỹ), thuốc thử MTT (Gibco, Mỹ), DMSO (Zhanyn, Trung Quốc), Trypan blue 0,4% (Sigma, Mỹ), xanh methylene 0,4% (Sigma, Mỹ), Glycerol (Xilong, Trung Quốc), H_2O_2 (Xilong, Trung Quốc).

Tủ ấm CO_2 (Memmert, Đức), tủ an toàn sinh học cấp II (Esco, Singapore), máy đo quang phổ Spectramax Plus 384 (Molecular Devices, Mỹ), máy ly tâm (Hermle, Đức), kính hiển vi soi ngược (Nikon, Nhật Bản), kính hiển vi sinh học (Nikon, Nhật Bản).

2.3. Phương pháp nghiên cứu

2.3.1. Chuẩn bị mẫu thử. Cao chiết nước núc nác có hàm lượng nước chiếm 43,61% được pha thành dung dịch trữ nồng độ 250 mg/mL lần lượt trong dung môi nước 100% (DMSO 0%) và dung môi hỗn hợp DMSO và nước với nồng độ cuối DMSO là 0,05% (DMSO 50%). Dung dịch cao được bảo quản -20 ^oC, khi sử dụng tiến hành rã đông và pha loãng trong môi trường nuôi cấy để đạt các nồng độ khảo sát.

2.3.2. Nuôi cấy tế bào. Tế bào HepG2 được nuôi cấy trong môi trường DMEM có bổ sung 1% PS và 5% FBS ở điều kiện 37^oC, 5% CO_2.

2.3.3. Khảo sát khả năng gây độc tế bào bằng thử nghiệm MTT (8). Tế bào được nuôi cấy trong đĩa 96 giếng với mật độ 10^4 tế bào/giếng. Sau 24 giờ nuôi cấy ổn định, tế bào được xử lý với chứng âm DMSO hoặc nước tùy dung môi pha cao núc nác cùng dung dịch cao núc nác ở dãy nồng độ mẫu thử lần lượt là 100 µg/mL, 125 µg/mL, 150 µg/mL, 175 µg/mL, 200 µg/mL và 250 µg/mL, mẫu chứng dương là H_2O_2 5mM. Nồng độ cuối của DMSO trong 2 điều kiện dung môi lần lượt là 0,05% và 0%.

Tế bào sau khi tiếp xúc với cao núc nác ở các mốc thời gian 24, 48 và 72 giờ được tiến hành thử nghiệm MTT. Mỗi giếng chứa tế bào được ủ với 20 µL dung dịch MTT (5mg/mL) ở 37 ^oC trong 4 giờ. Sau đó, môi trường trong giếng được loại bỏ và 100 µL DMSO được thêm vào để hòa tan tinh thể formazan trong giếng. Độ hấp thu (OD) được đo ở bước sóng 540 nm. Tỷ lệ sống sót của tế bào được tính theo công thức: Khả năng sống của tế bào (%) = ($OD_{mẫu\ thử}$ /$OD_{chứng\ âm}$) x 100%. Mỗi thử nghiệm được lặp lại 3 lần.

2.3.4. Quan sát hình thái tế bào bằng phương pháp nhuộm xanh methylene 0,4%. Tế bào được nuôi cấy trên phiến kính thủy tinh trong đĩa 6 giếng. Sau 72 giờ xử lý tế bào với cao núc nác trong dung môi DMSO 50% và DMSO 0%, môi trường được loại bỏ và tế bào được nhuộm bằng dung dịch xanh methylene 0,4% trong 50% methanol. Phiến kính chứa tế bào sau nhuộm được rửa sạch và cố định trên lam kính với dung dịch cố định chứa 90% glycerol trong PBS. Hình ảnh tế bào được soi dưới kính hiển vi sinh học và chụp lại hình ảnh bằng phần mềm Nis - Elements.

2.3.5. Phân tích kết quả và xử lý số liệu thống kê. Kết quả được trực quan hóa và phân tích bằng phần mềm GraphPad Prism 10. Giá trị đo được thể hiện bằng giá trị trung bình (Mean) của 3 lần lặp lại thí nghiệm ± độ lệch chuẩn (SD). Phương pháp One-way ANOVA được sử dụng để đánh giá các ý nghĩa thống kê. $P < 0,05$ được xem là có ý nghĩa thống kê.

III. KẾT QUẢ NGHIÊN CỨU

3.1. Khả năng gây độc tế bào HepG2 của cao núc nác

3.1.1. Khả năng gây độc tế bào HepG2 theo nồng độ tiếp xúc với cao núc nác. Tế bào HepG2 được xử lý với cao núc nác hòa tan trong dung môi có 50% DMSO trong nước và dung môi 100% nước với những nồng độ dung dịch cao khác nhau và thời gian tiếp xúc khác nhau. Kết quả về khả năng sống của tế bào trong các điều kiện thử nghiệm được trình bày trong Bảng 1 và Bảng 2. Kết quả này cho thấy khả năng ức chế tế bào ung thư tăng dần theo nồng độ ở cả 3 mốc thời gian tiếp xúc với cao ở cả hai loại dung môi pha cao.

Bảng 11. Khả năng sống của tế bào HepG2 đối với cao núc nác được pha trong dung môi DMSO 50%

Nồng độ	Dung môi pha cao: DMSO 50%, Nồng độ cuối DMSO 0,05%		
Núc nác (µg/mL)	**24 giờ**	**48 giờ**	**72 giờ**
0 (Chứng âm)	100%	100%	100%
100	95,13%	98,37%	91,98%
125	92,69%	85,35%	74,02%
150	89,75%	67,19%	48,76%
175	61,73%	37,97%	25,11%
200	38,47%	22,02%	11,97%

250	13,65%	9,56%	5,29%
Chứng dương (H_2O_2 5 mM)	7,59%	6,07%	3,36%

Bảng 12. Khả năng sống của tế bào HepG2 đối với cao núc nác được pha trong dung môi nước (DMSO 0%)

Nồng độ	**Dung môi pha cao: Nước, Nồng độ cuối DMSO 0%**		
Núc nác (µg/mL)	**24 giờ**	**48 giờ**	**72 giờ**
0 (Chứng âm)	100%	100%	100%
100	99,06%	87,51%	87,01%
125	93,73%	87,10%	88,63%
150	81,95%	66,55%	62,74%
175	66,00%	51,96%	51,18%
200	53,40%	36,19%	26,99%
250	22,04%	10,21%	14,41%
Chứng dương (H_2O_2 5 mM)	8,28%	6,15%	4,03%

3.1.2. Phân tích IC50 của dung dịch cao núc nác trên dòng tế bào HepG2. Đường cong IC50 (Hình 1) thể hiện khả năng sống sót của tế bào ở từng nồng độ mẫu thử so với chứng âm tương ứng ở 24, 48 và 72 giờ trong hai loại dung môi dùng pha cao.

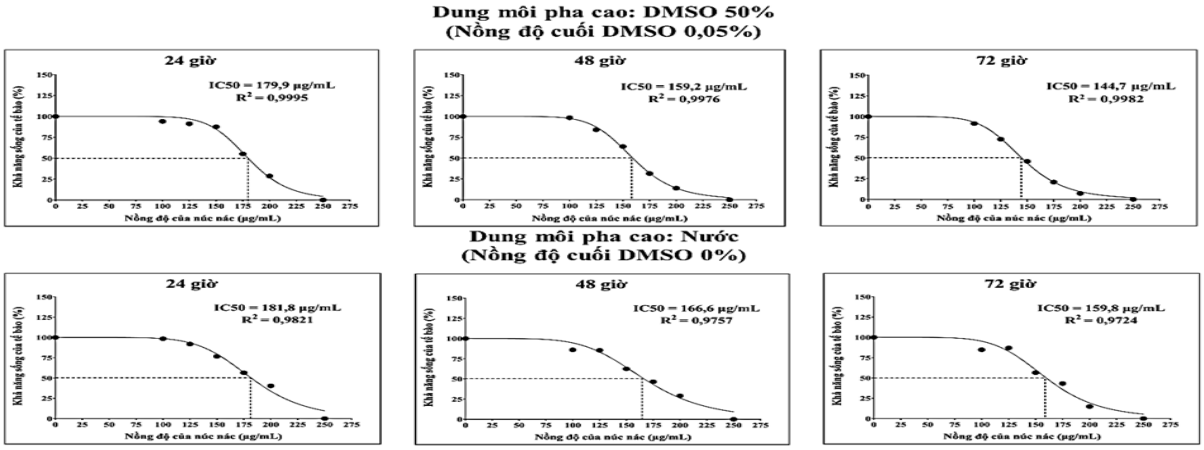

Hình 8. Kết quả IC50 trong 24, 48 và 72 giờ đối với hai loại dung môi DMSO 50% và DMSO 0%

Khả năng sống sót của tế bào được biểu diễn theo tỷ lệ phần trăm (%), từ đó xây dựng đường chuẩn và ghi nhận giá trị IC50 tại 24, 48 và 72 giờ đối với dung môi DMSO 50% lần lượt là 179,9 µg/mL, 159,2 µg/mL và 144,7 µg/mL, đối với dung môi DMSO 0% lần lượt là 181,8 µg/mL, 166,6 µg/mL và 159,8 µg/mL.

3.1.3. Khả năng gây độc tế bào HepG2 theo thời gian tiếp xúc với cao núc nác

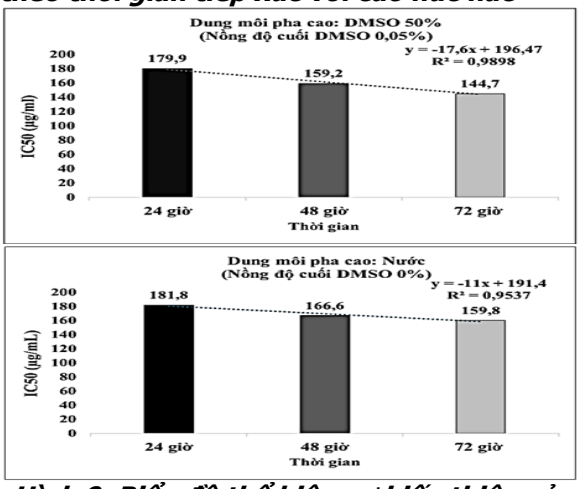

Hình 9. Biểu đồ thể hiện sự biến thiên của giá trị IC50 theo thời gian

Hoạt tính ức chế tế bào ung thư HepG2 của cao núc nác tăng dần tương ứng với mức độ giảm của giá trị IC50 ở cả hai dung môi dùng pha cao trong khoảng thời gian 24 đến 72 giờ, với hệ số tương quan $R^2 > 0,95$. Từ đó cho thấy khả năng gây độc của cao núc nác trên tế bào HepG2 phụ thuộc chặt chẽ vào thời gian tiếp xúc.

3.2. So sánh khả năng gây độc tế bào ở hai dung môi pha cao DMSO 50% và DMSO 0%. Khi thêm DMSO vào dung môi pha cao, cao núc nác được hòa tan tốt hơn. Tương ứng với khả năng hòa tan cao, kết quả cho thấy khả năng tiêu diệt tế bào ung thư được cải thiện có ý nghĩa thống kê. Sự khác biệt này đặc biệt rõ rệt ở nồng độ cao của cao núc nác (Hình 3).

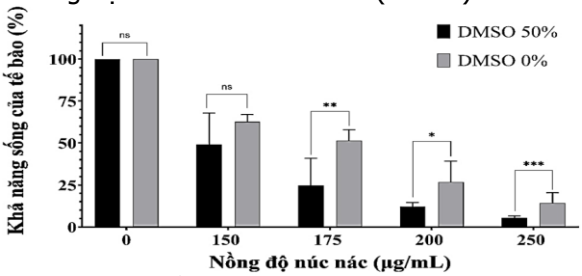

Hình 10. Biểu đồ so sánh khả năng ức chế

tế bào HepG2 giữa hai dung môi DMSO 50% (Nồng độ cuối DMSO 0,05%) và DMSO 0%

Chú thích: ns: p > 0,05, *: p < 0,05, **: p < 0,005, ***: p < 0,0005

3.3. Đặc điểm hình thái tế bào HepG2 dưới ảnh hưởng của cao núc nác

3.3.1. Hình thái tế bào quan sát dưới kính hiển vi soi ngược. Hình chụp dưới kính hiển vi soi ngược của tế bào HepG2 ở mốc thời gian 72 giờ sau khi tiếp xúc với núc nác ở các nồng độ 100, 150 và 200 µg/mL được trình bày trong Hình 4.

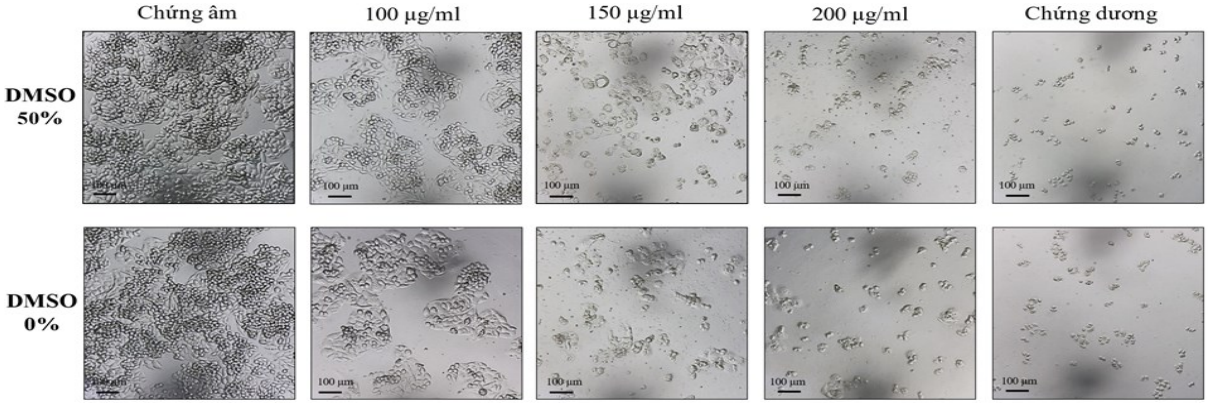

Hình 11. *Hình ảnh tế bào HepG2 sau 72 giờ xử lý với dung dịch cao núc nác pha trong hai dung môi DMSO 50% (Nồng độ cuối DMSO 0,05%) và DMSO 0% dưới kính hiển vi soi ngược*

Hình ảnh cho thấy độ bao phủ của tế bào giảm dần theo nồng độ của núc nác. Ở cả hai dung môi, tại nồng độ 100 µg/mL khả năng liên kết giữa các tế bào kém dần đi. Mật độ tế bào giảm đáng kể ở nồng độ 150 µg/mL, đồng thời tế bào thay đổi hình dạng, nằm khá rời rạc và cách xa nhau. Ở nồng độ 200 µg/mL, độ bao phủ thấp, các tế bào hầu như nằm đơn lẻ, hình thái tế bào thay đổi tương tự như chứng dương. Kết quả cho thấy khả năng gây độc lên tế bào HepG2 phụ thuộc rõ rệt vào nồng độ của cao núc nác ở cả hai dung môi.

3.3.2. Hình thái tế bào quan sát bằng phương pháp nhuộm xanh methylene dưới kính hiển vi sinh học. Sau 72 giờ tiếp xúc với cao núc nác, tế bào được nhuộm xanh methylene 0,4% trong 50% methanol. Hình ảnh tế bào được cố định và quan sát dưới kính hiển vi sinh học được trình bày trong Hình 5.

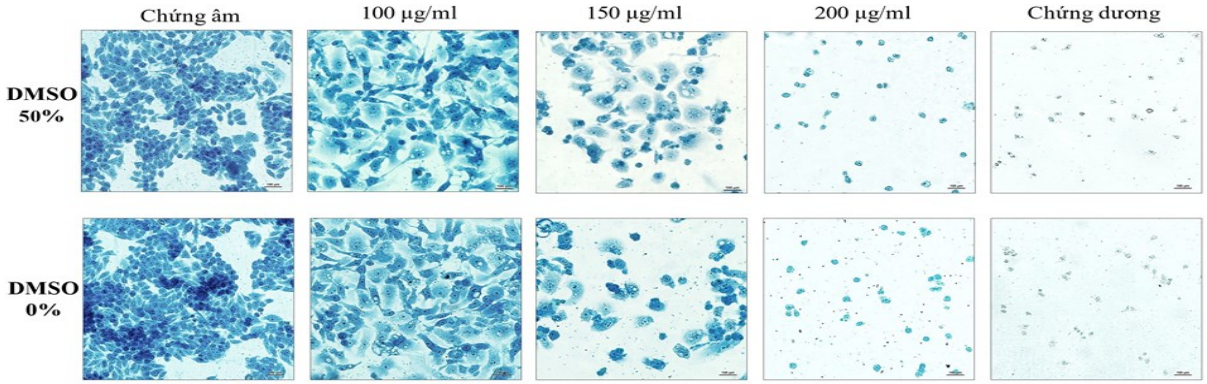

Hình 12. Hình ảnh nhuộm xanh methylene của HepG2 sau 72 giờ xử lý với các nồng độ núc nác nác pha trong hai dung môi DMSO 50% (Nồng độ cuối DMSO 0,05%) và DMSO 0% dưới kính hiển vi sinh học

Tại chứng âm, tế bào có hình đa giác, có kích thước nhỏ từ 18 đến 30 µm, tế bào liên kết với nhau thành nhiều cụm với độ bao phủ cao. Đối với nồng độ 100 µg/mL, hình dạng tế bào thay đổi, kích thước tế bào tăng với hình thái thuôn dài và nhọn về phía hai đầu, đồng thời có sự xuất hiện của các túi nội bào. Ở nồng độ 150 µg/mL, tế bào nằm khá rời rạc với nhiều hình dạng khác nhau, có dấu hiệu co tròn lại và tách khỏi các tế bào xung quanh, đồng thời có hiện tượng phân mảnh. Tế bào hoàn toàn phân mảnh và chết ở nồng độ 200 µg/mL, với các mảnh tròn

kích thước từ 10 đến 15 µm tương tự chứng dương.

IV. BÀN LUẬN

Nghiên cứu này cho thấy khả năng ức chế tăng sinh và gây độc tế bào HepG2 phụ thuộc đáng kể vào nồng độ của dược liệu, thể hiện rõ rệt từ nồng độ 150 µg/mL ở cả hai loại dung môi dùng pha cao. Sự thêm vào DMSO giúp gia tăng độ tan của cao núc nác, do đó tăng khả năng kháng tế bào HepG2. Tế bào ung thư bị tiêu diệt dưới ảnh hưởng của cao núc nác gắn liền với sự thay đổi hình thái tế bào cùng với sự gia tăng kích thước tế bào và dẫn đến sự phân mảnh tế bào ở nồng độ cao.

Kết quả của nghiên cứu này góp phần bổ sung cho các nghiên cứu về khả năng kháng ung thư của núc nác trên thế giới. Chẳng hạn như, nghiên cứu in vitro của Chiraatthakit B. và cộng sự về ảnh hưởng của vỏ quả núc nác lên tế bào ung thư vú MDA-MB-231 cho thấy ở nồng độ từ 150 – 600 µg/mL, núc nác có tác dụng ngăn chặn sự di chuyển của tế bào và nồng độ > 600 µg/mL mới có khả năng gây độc tế bào. So với MDA-MD-231, tế bào HepG2 cho thấy đáp ứng tốt với dược liệu điều trị hơn trong cùng một nghiên cứu (7). Bên cạnh đó, vỏ quả núc nác được xác định là chỉ chứa nhiều thành phần baicalein, các hợp chất hóa học còn lại rất hạn chế (4). Trong khi đó, vỏ thân núc nác chứa nhiều cả 3 thành phần gồm baicalein, oroxylyn A và chyrsin, đều được báo cáo là có khả năng kháng ung thư trong các nghiên cứu trước đó (5).

Trong một nghiên cứu tương tự của Chassagne F. và cộng sự được thực hiện với dược liệu vỏ thân núc nác thu hái tại Lào, nhóm tác giả ghi nhận IC50 > 250 µg/mL sau 72 giờ trên dòng tế bào HepG2 với dung dịch cao núc nác chiết xất bằng dung môi nước (3), lớn hơn nhiều so với giá trị IC50 là 144,7 µg/mL thu được trong nghiên cứu này ở cùng điều kiện dung môi. Kết quả này cho thấy hoạt tính kháng ung thư của dược liệu núc nác nguồn gốc Việt Nam vượt trội hơn. Sự khác biệt này có thể do khác biệt về vùng địa lý, dẫn đến có sự chênh lệch về hàm lượng các hợp chất hóa học. Do đó, cần có những nghiên cứu chuyên sâu hơn để đánh giá hàm lượng hoạt chất trong các loại dược liệu có nguồn gốc khác nhau.

V. KẾT LUẬN

Kết quả của nghiên cứu cho thấy rằng tiềm năng kháng ung thư của dược liệu vỏ thân núc nác thu hái tại Việt Nam, tăng dần theo liều dùng, thời gian tiếp xúc và phụ thuộc vào dung môi dùng để pha cao chiết. Kết quả đã thể hiện tiềm năng sinh học của cao núc nác trong việc ức chế tế bào ung thư HepG2, tuy nhiên, cần có những nghiên cứu sâu hơn để xác định và định lượng các hoạt chất hóa học có trong vỏ thân của núc nác cũng như cơ chế ức chế tế bào HepG2 của loại dược liệu này tại Việt Nam để có thể định hướng phát triển thuốc hỗ trợ điều trị HCC trong tương lai.

VI. LỜI CẢM ƠN

Nhóm tác giả xin gửi lời cảm ơn đến Trường Đại Học Y Khoa Phạm Ngọc Thạch đã hỗ trợ trang thiết bị thực hiện nghiên cứu này. Nghiên cứu được tài trợ kinh phí bởi Đề tài nghiên cứu khoa học cấp cơ sở: "Thăm dò tác dụng chống tế bào ung thư của cao dược liệu núc nác" theo Quyết định số 1716/QĐ-TĐHYKPNT ngày 22/5/2023 của Trường Đại Học Y Khoa Phạm Ngọc Thạch.

TÀI LIỆU THAM KHẢO

1. **Đỗ Huy Bích**. Cây thuốc và động vật làm thuốc ở Việt Nam tập 1. 2002:480-484.
2. **Trần Thị Thúy Quỳnh, Nguyễn Hồng Hạnh, Phan Thị Giang Thủy, Phạm Đông Phương, Đỗ Thị Hồng Tươi**. Khảo sát hoạt tính chống oxy hóa và độc tế bào ung thư gan người HepG2 in vitro của các phân đoạn từ rễ, thân xáo tam phân [Paramignya trimera (Oliv.) Burkill]. Tạp chí y dược học Cần Thơ 2023,56(9):1-2.
3. **Chassagne F., Haddad M., Amiel A**. A metabolomic approach to identify anti-hepatocarcinogenic compounds from plants used traditionally in the treatment of liver diseases. Fitoterapia. 2018,127:226-236.
4. **Chiraatthakit B, Dunkunthod B, Suksaweang S, G. E.** Antiproliferative, Antiangiogenic, and Antimigrastatic Effects of Oroxylum indicum (L.) Kurz Extract on Breast Cancer Cell. Evid Based Complement Alternat Med. 2023,2023:3-10.
5. **Dinda B., SilSarma I., Dinda M., Rudrapaul P**. Oroxylum indicum (L.) Kurz, an important Asian traditional medicine: from traditional uses to scientific data for its commercial exploitation. J Ethnopharmacol. 2015,161:255-278.
6. **Mishra S. L., Sinhamahapatra P. K., Nayak A., Das R., Sannigrahi S**. In vitro Antioxidant Potential of Different Parts of Oroxylum indicum: A Comparative Study. Indian journal of pharmaceutical sciences. 2010,72(2):267-269.
7. **Pace E., Jiang Y., Clemens A., Crossman T., Rupasinghe H. P. V.** Impact of Thermal Degradation of Cyanidin-3-O-Glucoside of Haskap Berry on Cytotoxicity of Hepatocellular Carcinoma HepG2 and Breast Cancer MDA-MB-231 Cells. Antioxidants. 2018,7(2):24.
8. **Vakele Y., Odun-Ayo F., Reddy L.** In vitro antioxidant and cytotoxicity activities of selected indigenous South African medicinal plants. African health sciences. 2022,22(1):395-403.

ĐẶC ĐIỂM LÂM SÀNG, X-QUANG VÀ KẾT QUẢ PHẪU THUẬT ĐIỀU TRỊ GÃY XƯƠNG HÀM DƯỚI VÙNG CẰM BẰNG NẸP VÍT NHỎ TẠI BỆNH VIỆN RĂNG HÀM MẶT THÀNH PHỐ HỒ CHÍ MINH

Tô Sĩ Chiến[1], Nguyễn Hoàng Nam[1], Nguyễn Đức Minh[2], Lương Ngọc Diễm Hằng[2], Trần Thị Thuý Hằng[2]

TÓM TẮT

Đặt vấn đề: Gãy xương hàm dưới là một trong những gãy xương hàm mặt phổ biến nhất. Chấn thương hàm mặt nói chung và gãy xương hàm dưới nói riêng gây ảnh hưởng rất lớn đến chức năng và thẩm mỹ của bệnh nhân, thậm chí có thể nguy hiểm đến tính mạng nếu không được xử trí kịp thời và đúng cách. **Mục tiêu**: Mô tả đặc điểm lâm sàng, X-quang và kết quả phẫu thuật điều trị gãy xương hàm dưới bằng nẹp vít nhỏ. **Đối tượng và phương pháp nghiên cứu:** Nghiên cứu mô tả cắt ngang trên 52 bệnh nhân gãy đơn thuần xương hàm dưới vùng cằm được chỉ định điều trị phẫu thuật kết hợp xương bằng nẹp vít nhỏ tại Bệnh viện Răng Hàm Mặt Thành phố Hồ Chí Minh từ tháng 4 năm 2023 đến tháng 4 năm 2024. **Kết quả**: Tuổi trung bình là 31,9 ± 10,1 tuổi, nam giới chiếm 75%, nguyên nhân gãy xương hàm dưới chủ yếu là tai nạn giao thông (73,1%) và tai nạn sinh hoạt (13,5%). Về nghề nghiệp, đa phần là lao động chân tay (84,6%). Hầu hết các bệnh nhân có há miệng hạn chế (92,3%), tiếp đến là sai khớp cắn (69,2%), sưng nề tụ máu (67,3%,), đau chói (57,7%) và gián đoạn bờ xương (40,4%). Trong khi, chỉ có 34,6% bệnh nhân có gián đoạn cung răng và 23,1% có tê môi, cằm. Đa số có 1 đến 2 đường gãy trên phim X-quang hàm dưới và không lệch trục, trong đó đa phần gãy có di lệch và chủ yếu là di lệch gần xa và di lệch kết hợp. Đa số bệnh nhân được sử dụng 2 nẹp và thời gian phẫu thuật trung bình là 62,58 ± 30,28 phút. **Kết luận**: Bệnh nhân gãy xương hàm dưới có triệu chứng đa dạng, trong đó thường gặp là sai khớp cắn, sưng nề, tụ máu, đau chói và gián đoạn bờ xương. Đa số có 1 đến 2 đường gãy trên phim X-quang hàm dưới, trong đó đa phần là gãy có di lệch nhưng không lệch trục xương. Các bệnh nhân được điều trị bằng phẫu thuật kết hợp xương bằng nẹp vít nhỏ với thời gian trung phẫu thuật trung bình tương đối ngắn và đa số sử dụng 2 nẹp.

Từ khóa: gãy xương hàm dưới, nẹp vít nhỏ, phẫu thuật, kết hợp xương, hàm dưới.

SUMMARY

THE CLINICAL AND X-RAY CHARACTERISICS AND ASSESSMENT OF SURGICAL TREATMENT OF MANDIBULAR FRACTURES USING MINIPLATE AT HO CHI MINH CITY HOSPITAL OF ODONTO-STOMATOLOGY

Introduction: Mandibular fractures are among the most common oral maxillofacial fractures. Oral maxillofacial injuries in general and of mandibular fractures in particular, can significantly affect the functionaly and aesthetics of patients, and can even be life-threatening if not managed promptly and appropriately. **Objective:** To investigate the clinical and X-ray characteristics, and surgical treatment of mandibular fractures using miniplate. **Materials and methods**: A cross-sectional descriptive study of 52 patients with simple mandibular fractures in the chin region who underwent surgical treatment with miniplates at the Ho Chi Minh City Hospital of Odonto-Stomatology from April 2023 to April 2024. **Results:** The average age of the patients was 31.9 ± 10.1 years, with males comprising 75% of the sample. The primary causes of fractures were traffic accidents (73.1%) and domestic incidents (13.5%). The majority of the patients were manual laborers (84.6%). Symptoms included limited mouth opening (92.3%), malocclusion (69.2%), swelling and hematoma (67.3%), sharp pain (57.7%), and discontinuity of the bone margin (40.4%). Dental arch disruption was noted in 34.6% of patients, and 23.1% experienced numbness in the lip and chin areas. Typically, the mandibular X-rays showed 1 to 2 fracture lines, predominantly displaced but without axial deviation. Most patients were treated using two miniplates, and the average surgical time was 62.58 ± 30.28 minutes. **Conclusion:** Patients with mandibular fractures presented with a variety of symptoms such as malocclusion, swelling, hematoma, sharp pain, and bone margin discontinuity. The fractures typically involve 1 to 2 lines, are mostly displaced but not axially deviated. Surgical treatment with miniplates is effective, with a relatively short average surgical time and usually involving the use of two miniplates.

Keywords: mandibular fracture, miniplate fixation, surgery, bone fixation, mandible.

I. ĐẶT VẤN ĐỀ

Gãy xương hàm dưới là một trong những gãy xương hàm mặt phổ biến nhất. Tại Việt Nam, các nghiên cứu gãy xương hàm dưới cho thấy đây là trường hợp chấn thương mặt hay gặp nhất, có tỷ lệ từ 29% đến 56% trên tổng số bệnh nhân chấn thương mặt [2].

Chấn thương hàm mặt nói chung và gãy xương hàm dưới nói riêng gây ảnh hưởng rất lớn đến chức năng và thẩm mỹ của bệnh nhân,

[1]Trường Đại học Y Dược Cần Thơ
[2]Bệnh viện Răng Hàm Mặt Thành phố Hồ Chí Minh
Chịu trách nhiệm chính: Tô Sĩ Chiến
Email: sitiendental@gmail.com
Ngày nhận bài: 23.4.2024
Ngày phản biện khoa học: 13.6.2024
Ngày duyệt bài: 3.7.2024